Quistes de la laringe y laringoceles

JM Thomassin
JP Epron
D Robert

Resumen. – El primer laringocele fue descrito en 1829 por Larrey, cirujano de Napoleón durante la campaña de Egipto, en los almuédanos que llamaban a los fieles desde lo alto de los alminares. En 1867 Virchow introdujo la denominación de laringocele para designar esta afección [10]. En 1881, Abercrombie hizo la descripción de un quiste laríngeo en un recién nacido, pero no fue sino en 1928 cuando Marx observó la misma lesión en el ser vivo. Desde entonces, De Santo et al [5] han sido los primeros en realizar un estudio detallado en una amplia serie (238 pacientes).

© 2000, Editions Scientifiques et Médicales Elsevier SAS, París. Todos los derechos reservados.

Reseña embriológica

La laringe se desarrolla hacia la cuarta semana de vida a partir de la cara ventral del intestino primario bajo la forma de un divertículo de donde nacerán también la tráquea y los bronquios; el orificio superior de este divertículo se denomina aditus laríngeo. Arriba lo rodea la eminencia hipobranquial que dará nacimiento a la epiglotis, abajo los rodetes aritenoideos que se unirán a la epiglotis formando los pliegues aritenoepiglóticos. Los cartílagos se forman a partir del mesodermo rodeando el divertículo respiratorio. El ventrículo proviene de una evaginación de la parte anteroinferior de la laringe que determinará verdaderas y falsas cuerdas vocales. El ápex dará nacimiento, al término del segundo mes de vida intrauterina, al sáculo, cuyo orificio al principio está obstruido y luego se permeabiliza [6].

Reseña anatómica [4]

El ventrículo laríngeo fue mencionado por primera vez por Gallen en el siglo II después de Jesucristo, pero ha sido necesario esperar que Morgagni en el siglo XVIII describiera detalladamente esta región anatómica. En 1837, Hilton describió las características del sáculo. El ventrículo se presenta como una cavidad que se abre entre verdaderas y falsas cuerdas vocales. A nivel de su techo, por la parte anterior, en la región más estrecha, se abre un divertículo denominado sáculo o apéndice ventricular, de donde parten los quistes saculares y los laringoceles *(fig. 1)*. Su orificio, de un diámetro de medio a 1 mm, está rodeado de dos pliegues mucosos semilunares, anterior y posterior. El sáculo sube verticalmente entre la banda ventricular y el ala tiroidea, luego se incurva hacia atrás. Puede estar ausente en algunas personas. El tamaño del sáculo es muy variable: inferior a 8 mm en el 75 % de los casos, entre 10 y 15 mm en el 17 % y superior a 15 mm en el 8 % [10]. Un sáculo se considera ancho si sobrepasa el borde superior del cartílago tiroides, lo cual corresponde a un tamaño superior a 15 mm. Proporcionalmente es más grande en el niño que en el adulto e involuciona a partir de la edad de 6 años [13]. En histología, su mucosa contiene también numerosas glándulas mucosas que lubrifican las cuerdas vocales [6]. En el niño, el corion contiene numerosas formaciones linfoides que con el crecimiento se hacen cada vez más raras.

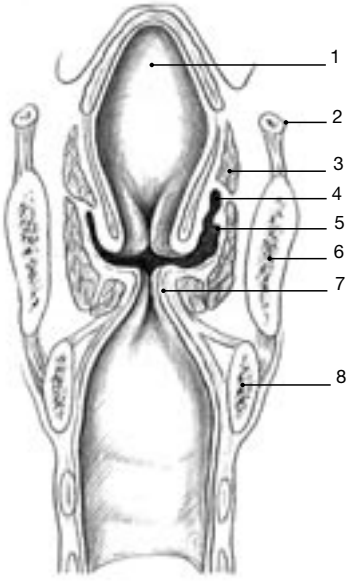

1 *Corte frontal anterior de la laringe que pasa por el sáculo.*
1. Epiglotis; 2. Hueso hioides; 3. Músculos intrínsecos de la laringe; 4. Sáculo; 5. Ventrículo; 6. Ala tiroidea; 7. Cuerda vocal; 8. Cricoides.

Quistes de la laringe

Se considerarán por separado los quistes supraglóticos, los glóticos y los subglóticos debido a que poseen sintomatologías y etiologías diferentes. Se distinguen dos mecanismos etiopatogénicos.

■ *Quistes de tipo ductal o de retención mucosa*

Son los más frecuentes, son ubicuos. Resultan de la obstrucción de los conductos de las glándulas mucosas por infla-

Jean-Marc Thomassin: *Professeur des Universités, praticien hospitalier.*
Jean-Philippe Epron: *Interne des Hôpitaux.*
Danielle Robert: *Praticien hospitalier.*
Fédération d'ORL et de chirurgie cervicofaciale, hôpital de la Timone, boulevard Jean-Moulin, 13385 Marseille cedex 5.

mación, traumatismo o neoplasia. Su pared está recubierta de un epitelio idéntico al del canal excretor de las glándulas. Generalmente de tamaño pequeño, son muy superficiales.

Quistes saculares

Se desarrollan a nivel supraglótico en el área del sáculo laríngeo y son más voluminosos que los anteriores. Su pared está rodeada de un epitelio de tipo respiratorio. Se distinguen dos tipos:

— los quistes congénitos que resultan de una atresia del orificio sacular; esta hipótesis explica que se hayan descubierto en niños y recién nacidos;

— los quistes adquiridos se deben a la obstrucción del orificio apendicular por traumatismo, neoplasia o inflamación crónica;

— De Santo [5] expone un caso único de quiste foraminal, diferente de los dos anteriores, con un contingente ventricular y un contingente externo que comunican por un pedículo a través del cartílago tiroides.

QUISTES SUPRAGLÓTICOS

Son los más frecuentes, ampliamente dominados por los quistes epiglóticos y valeculares.

Quistes epiglóticos y valeculares

Son de tipo ductal (retentivos). La inflamación crónica, que conduce a la obstrucción de las glándulas mucosas sería la causa principal. En el mecanismo más frecuente se ha constatado una etiogenia congénita: los quistes epiglóticos han sido descritos en los recién nacidos de 6 semanas [15]. Newman ha observado por otro lado la presencia de tejido ectópico amigdalino con formaciones quísticas. Son los más frecuentes en el adulto en la sexta década de vida, pero algunos casos han sido descritos en el niño. Son a menudo múltiples y su tamaño varía de 2 mm a 3 cm. Habitualmente asintomáticos y detectados durante un examen sistemático, pueden a veces ser responsables de parestesias faríngeas con sensación de cuerpo extraño. Raramente pueden llegar a ser obstructivos o ser responsables de disnea e incluso de asfixia aguda [9, 15, 21]. Este fenómeno se produce sobre todo en episodios de sobreinfecciones. En el niño, los quistes pueden revelarse por estridor o insuficiencia respiratoria, que se encuentra con más frecuencia en el adulto a causa de la estenosis de la luz laríngea. El diagnóstico se establece con laringoscopia indirecta que muestra, en una valécula o en la epiglotis, muy a menudo a nivel de la cara lingual, una tumefacción clara, regular, cuya superficie está recorrida por una fina red vascular.

Quistes saculares

Para De Santo [5], son los más voluminosos. Nacen a partir del sáculo, que ha perdido su comunicación con el ventrículo.

Clínicamente, los quistes saculares se presentan bajo dos formas:

— los quistes anteriores están localizados cerca del orificio sacular, en la parte anterior del ventrículo *(fig. 2)*;

— los quistes laterales, a menudo muy voluminosos, inflan la banda ventricular, el pliegue ariepiglótico, incluso la totalidad del nivel supra-glótico *(fig. 3)*. Para De Santo [5], estos quistes son congénitos. Según Holinger [10], los quistes anteriores se desarrollan a partir de sáculos pequeños mientras que los quistes laterales provienen de sáculos grandes.

El síntoma por excelencia es la disfonía, la cual puede evolucionar durante varios años. Viene en segunda posición la disnea que puede ser crónica o paroxística, directamente relacionada con una sobreinfección. La disfagia y el dolor son más raros.

2 *Quiste sacular anterior de la laringe.*

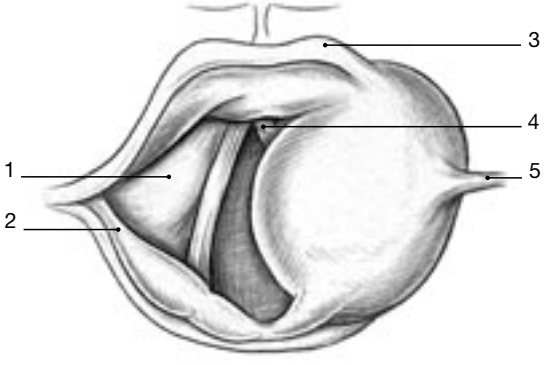

3 *Quiste sacular lateral de la laringe.*
1. Banda ventricular; 2. Aritenoide; 3. Epiglotis; 4. Cuerda vocal; 5. Pliegue faringoepiglótico.

En el niño, la sintomatología predominante se debe sobre todo a las alteraciones respiratorias: en primer lugar el estridor pero también la insuficiencia respiratoria, la tos y la aparición de dificultades de alimentación [13].

El diagnóstico se hace entonces por laringoscopia directa *(fig. 4)*: se observa una lesión regular, recubierta por una mucosa normal procedente del ventrículo en dirección de la zona glótica anterior (quiste anterior), o insuflando la banda ventricular, el pliegue aritenoepiglótico, ocupando a veces la totalidad del nivel supraglótico (variedad lateral). Se busca también un posible cáncer asociado, que puede ser el origen del quiste. La ecografía laríngea y el escáner pueden aportar precisiones, sobre todo si se sospecha un laringocele o una patología neoplásica: el primer examen confirma el carácter líquido de la lesión. El escáner es el examen esencial a través del cual se observa una masa supraglótica regular, homogénea, hipodensa, que no capta el contraste. La resonancia magnética muestra una lesión de la misma intensidad que el líquido cefalorraquídeo en TI y T2. Sin embargo, no parece aportar elementos más importantes que los del escáner, el cual deberá ser el examen de primera intención [17].

QUISTES SUBGLÓTICOS

Son quistes de tipo ductal, localizados rara vez en nivel subglótico. Esta patología se encuentra esencialmente en el niño. La etiología congénita parece rara; estos quistes son muy a menudo una complicación de la intubación. La sonda endotraqueal produce inflamación local y ulceración seguidas de una cicatrización fibrosa que obstruye los conductos excretores de las glándulas mucosas [7]. Es probable que una obstrucción de 24 horas sea suficiente para provocar la formación de un quiste [16]. Las particularidades anatómicas e histológicas de la laringe del niño explican su particular frecuencia en esta edad:

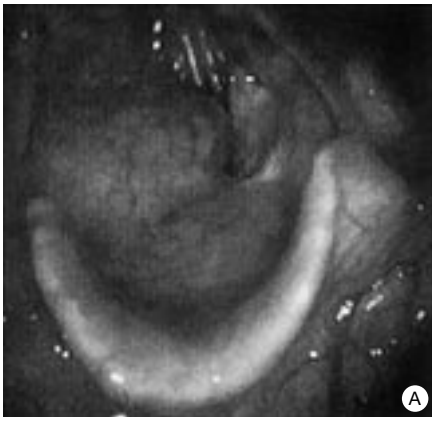

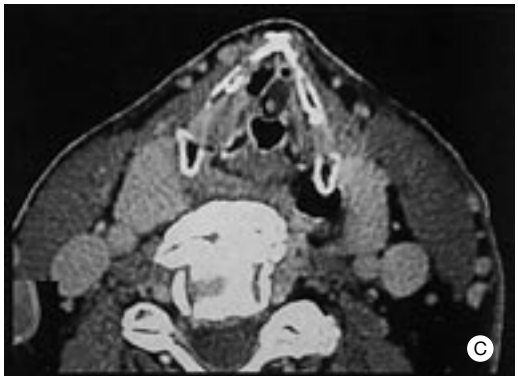

4 *Vista endoscópica de un quiste sacular lateral de la laringe.*
B. Quiste de la cara laríngea de la epiglotis.
C. Quiste ventricular izquierdo.

— estenosis de la región subglótica;
— abundancia de mucosa en las glándulas.
La prematuridad es también un factor de riesgo.
La edad promedio de observación de estos quistes es de 7 a 10 meses. Se encuentra habitualmente un concepto de prematuridad y de intubación en los antecedentes. Se sospechará el diagnóstico ante una disnea laríngea crónica o episodios de disnea paroxística que pueden llevar a pensar erróneamente en una estenosis subglótica, sobre todo porque el terreno es el mismo. Es la laringoscopia directa la que establecerá el diagnóstico al mostrar una masa subglótica habitualmente de localización posterior.

■ *Exámenes complementarios*

Se puede utilizar el diagnóstico por imágenes para determinar el diagnóstico.
La ecografía laríngea confirmará el carácter quístico de la lesión.
El escáner y la RM pueden también utilizarse, pero el tamaño pequeño de las lesiones dificulta a menudo la localización y el análisis de extensión del quiste. Estos exámenes son también útiles para el diagnóstico diferencial cuando existe una duda con un hemangioma, un higroma quístico o un linfangioma. Pero su utilización no es indispensable para el diagnóstico que será confirmado por la laringoscopia directa.

QUISTES DEL PLANO GLÓTICO

Localizados en las cuerdas vocales, presentan algunas particularidades con respecto a los demás quistes laríngeos. Se dividen en dos grupos, de estructura y de etiopatogenia diferentes.
Los quistes mucosos, los primeros en observarse en 1956, son los más raros. Como en otros niveles laríngeos, son quistes por retención, secundarios a una obstrucción de las glándulas mucosas, habitualmente de origen traumático o inflamatorio. Serían pues muy a menudo adquiridos [14].
Los quistes epidermoides serían de origen congénito o adquirido; el mecanismo en este último caso sería comparable al de la formación de un quiste epidérmico [14].

■ *Quistes epidermoides* [20]

Anatomía patológica

Son verdaderos quistes, es decir que comprenden:
— una pared formada por un epitelio pluriestratificado queratinizante que reposa en un corion;
— un contenido formado por diferentes productos de ese epitelio: escamas córneas y cristales de colesterol [14].
Macroscópicamente, son al principio de color gris azulado y al crecer toman un matiz característico de perla blanca nacarada.
Frecuentemente son únicos, a veces múltiples.

Sintomatología clínica

El síntoma por excelencia es la disfonía, a menudo presente desde la infancia, pero que a veces se detecta en la edad adulta o en la adolescencia, tras un episodio inflamatorio (laringitis, fatiga vocal o traumatismo). Está asociado a disestesias laríngeas, fatigabilidad vocal, sensación de esfuerzo.
La voz puede ser soplada, rasgada o ronca; con una altura disminuida.
En algunos casos en que no se ha utilizado el diagnóstico, el fracaso de las diferentes terapéuticas (curas termales, reposo vocal, reeducación del lenguaje) conduce a proseguir las investigaciones.

Examen clínico

Con la laringoscopia indirecta rara vez se encuentra la lesión por ser difícilmente visible. Sin embargo, algunos signos indirectos podrán orientar el diagnóstico:
— hinchazón localizada de una cuerda;
— protuberancia blancuzca de la parte superior del tercio medio de una cuerda vocal;
— monocorditis;
— asociación a otras lesiones banales (nódulos, pólipos).
Es el examen epifaringoscópico, con luz estroboscópica, lo que por lo general permite confirmar la presencia del quiste: se observa entonces una ausencia de vibración de una parte o de toda la cuerda vocal.
Por último, se ha de notar la asociación frecuente de estos quistes con otras lesiones congénitas: sulcus glottidis y puente mucoso, en el 15 % de los casos.

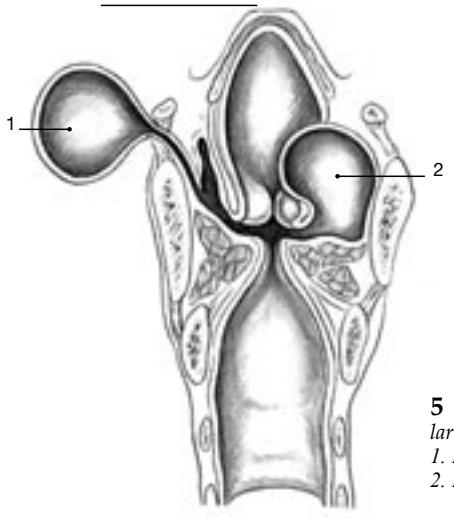

5 *Diferentes tipos de laringoceles.*
1. Laringocele externo;
2. Laringocele interno.

6 *Aspecto tomográfico (TC) de los laringoceles.*
A. Laringocele interno derecho.
B. Laringocele mixto derecho.

Quistes mucosos [21]

Anatomía patológica

El quiste es de color amarillento y de consistencia blanda.

Es un verdadero quiste.

Su pared está constituida por un epitelio glandular que reposa en un corion, donde a menudo se produce una reacción inflamatoria.

Su contenido es estrictamente mucoso [4].

Su sintomatología clínica es idéntica a la de los quistes epidermoides, asociando disfonía, disestesias laríngeas y fatigabilidad vocal. Pero muy a menudo en este caso, la disfonía es reciente.

Examen clínico

La laringoscopia indirecta no aporta sino escasos datos y sólo se encuentran signos indirectos: hinchazón de una cuerda, monocorditis. La epifaringoscopia con luz estroboscópica, en ausencia de vibración en una parte de la cuerda vocal, permite sospechar la presencia del quiste.

Laringoceles

El laringocele es una dilatación aérea del sáculo ventricular. Existe una diferencia de progresión entre un gran sáculo y un laringocele. Para De Santo [4], un gran sáculo sintomático debe ser considerado como un laringocele. Contrariamente al quiste sacular, el laringocele sigue en comunicación con el ventrículo.

EPIDEMIOLOGÍA

Es una afección rara (1/año/2,5 millones de habitantes) [4], que se encuentra preferentemente en personas de sexo masculino. Se descubre en promedio a los 50 años, pero se han diagnosticado laringoceles, probablemente congénitos, en niños y recién nacidos.

ETIOPATOGENIA

Se encuentra aún en discusión. Existen dos mecanismos: congénito y adquirido.

— El laringocele congénito representa para Holinger et al [10] remanentes embrionarios que corresponden a las bolsas aéreas laterales de los grandes monos antropoides.

— El laringocele adquirido se encuentra en el adulto en pacientes que presentan ciertas particularidades anatómicas, es decir un gran sáculo, una hipotonía de los músculos tiroepiglóticos y aritenoepiglóticos. Intervienen pues factores exteriores como son:

— la obstrucción del orificio sacular debida a una inflamación crónica y sobre todo a un cáncer cuya investigación debe ser sistemática;

— las hiperpresiones laríngeas que explican la frecuencia de esta afección en músicos de instrumentos de viento (trompetistas), cantantes y fumadores con tos crónica [10, 11].

ANATOMÍA PATOLÓGICA [12]

El saco del laringocele está recubierto por la mucosa del ventrículo de Morgagni y comprende un epitelio ciliado de tipo respiratorio con un corion con abundantes formaciones linfoides.

El cuello es muy estrecho.

Generalmente el contenido está lleno de aire, pero las diferentes sobreinfecciones pueden conducir a la formación de un laringopiocele.

DESCRIPCIONES

Se distinguen tres tipos de laringocele [12] *(fig. 5):*

— el laringocele interno (un tercio de los casos) que se presenta exactamente como un quiste sacular. Se localiza bajo la banda ventricular y el pliegue aritenoepiglótico que distiende. Puede extenderse hasta el seno piriforme;

— el laringocele externo es extremadamente raro. El sáculo hace una prominencia a través de la membrana y los músculos tirohioideos. El laringocele es entonces perceptible por delante del esternocleidomastoideo y comunica con la laringe por un pedículo;

— el laringocele mixto es sin duda el más frecuente; asocia los dos tipos anteriores, ya que el laringocele protuye a través de la membrana tirohioidea.

MANIFESTACIONES CLÍNICAS

Dependen del tamaño del laringocele. Habitualmente, la evolución es lenta, con predominio de una disfonía progresiva. A veces el modo de revelación es súbito, con disnea

laríngea que puede requerir una traqueotomía. En tal caso se invocan dos mecanismos:

— la sobreinfección con formación de un piolaringocele (10 % de los casos) [8];

— el aumento rápido de tamaño por aflujo masivo de aire durante un esfuerzo.

Por último, en algunos casos, los laringoceles son totalmente asintomáticos. En los laringoceles mixtos o externos se puede percibir una masa cervical por delante del esternocleidomastoideo que se expande con la tos y los movimientos de Valsalva. El signo de Bryce corresponde a la producción de un gorgoteo durante la compresión de la masa cervical, aunque algunos autores no recomiendan esta maniobra [3]: conlleva un riesgo de hernia interna brusca del laringocele, responsable a veces de una asfixia,

En el niño, el laringocele provoca estridor, insuficiencia respiratoria, un grito ronco o alteraciones de la alimentación.

En todos los casos, el diagnóstico será confirmado por laringoscopia directa: se observa una masa ventricular, de desarrollo anterior o lateral, que rechaza la banda ventricular y el pliegue aritenoepiglótico. Su superficie es lisa, rosada y el tumor es depresible a la palpación. Hay que desconfiar de un aspecto normal, incluso en caso de laringocele interno o mixto, puesto que la masa puede descomprimirse bajo el efecto de la anestesia general que equilibrará las presiones. Se debe buscar sistemáticamente un cáncer asociado, que puede revelarse por el laringocele.

EXÁMENES COMPLEMENTARIOS

El diagnóstico por imágenes es el más representativo.

Las radiografías de las partes blandas cervicales, adelgazadas por la práctica de una maniobra de Valsalva durante el examen, pueden encontrar una masa aérea, ovoide, a lo largo de la columna vertebral, a veces con un nivel líquido [12].

La ecografía laríngea parece ser un examen interesante de primera intención, con pocos falsos positivos y falsos negativos. Principalmente en caso de laringocele externo permite diferenciarlo de una adenopatía (sólida) o de un quiste branquiogénico al mostrar sus relaciones con la membrana tirohioidea. En cambio parece poco interesante para los laringoceles internos. Frecuentemente en caso de laringocele voluminoso y sobre todo si la ecografía no es demostrativa (mucho aire que dificulta el examen), se realizará un escáner: éste muestra una estructura bien limitada llena de aire, y puede presentar un nivel líquido. Precisa también el tipo de laringocele: externo, interno o mixto [1] *(fig. 6)*.

LARINGOCELE Y CÁNCER [2]

La asociación entre estas dos patologías parece bastante frecuente. La incidencia de laringocele en los cánceres laríngeos varía del 4 al 18 % según las series observadas. Puede ser ipso o contralateral a la lesión. Es bilateral en la mitad de los casos. Dos teorías pueden explicar esta asociación:

— un cáncer del ventrículo laríngeo puede causar una obstrucción mecánica a nivel del orificio sacular; se produce entonces un pliegue del aire en el sáculo que provoca la formación del laringocele;

— la tos crónica, la perturbación de la fonación, la alteración de los fenómenos neuromusculares serían responsables de una hiperpresión endolaríngea; esta hipótesis explicaría la formación de laringoceles bilaterales o contralaterales al tumor.

En cambio parece poco probable que el laringocele predisponga al desarrollo de un cáncer laríngeo.

Tratamiento

Es el mismo para los quistes y los laringoceles.

En presencia de una disnea aguda, el tratamiento implica una traqueotomía urgente, asociada a una antibioticoterapia y a una corticoterapia en caso de piolaringocele. Fuera de este caso, la cirugía es programada. Dos opciones se presentan entonces: el tratamiento por vía endoscópica y el enfoque externo.

ENDOSCOPIA [10, 18]

Se puede proceder a:

— una incisión simple del quiste y aspiración de su contenido, técnica que predispone a una mayor frecuencia de recidivas;

— una marsupialización instrumental o por medio del láser CO_2;

— la exéresis completa del quiste, el cual será disecado hasta el orificio del sáculo que será ligado; los remanentes pueden ser vaporizados por medio del láser.

VÍA EXTERNA

Habitualmente está precedida de una traqueotomía. La incisión cervical es horizontal lateral. Se localiza el borde superior del cartílago tiroides y se incide la membrana tirohioidea a este nivel. Se diseca el quiste y se sutura la base. La tirotomía no es necesaria [10].

QUISTES DE LA CUERDA VOCAL

Serán tratados por microcirugía; tras cordotomía, el quiste se diseca y se elimina en su totalidad. Un reposo vocal de 10 días es indispensable. El tratamiento será completado con una reeducación del lenguaje [19, 20].

Indicaciones

En los quistes de pequeño volumen y los laringoceles internos, se podrá practicar una marsupialización. Un acceso quirúrgico externo es conveniente para los quistes voluminosos así como para los laringoceles externos o mixtos.

En el niño, se practica en primera intención una incisión simple del quiste o marsupialización que puede ser repetida en caso de fracaso. En ausencia de resultado satisfactorio, se aconseja un acceso quirúrgico externo [13].

Particularmente, caso de quistes subglóticos, el tratamiento es endoscópico, siendo excepcional el acceso externo.

Conclusión

Aunque los quistes por retención sean más frecuentes, los quistes saculares y los laringoceles, más raros, son los más importantes. Hacer la diferencia entre estas dos patologías del sáculo laríngeo no siempre es fácil y la frontera oscila a veces entre un sáculo o un quiste sobreinfectado y un piolaringocele.

Muy a menudo su manifestación es benigna, pero pueden existir formas graves, rápidamente asfixiantes, de manera totalmente imprevisible.

Todo quiste o laringocele detectado debe ser tomado en cuenta y tratado.

Cualquier referencia a este artículo debe incluir la mención del artículo original: Thomassin JM, Epron JP et Robert D. Kystes du larynx et laryngocèles. Encycl Méd Chir (Editions Scientifiques et Médicales Elsevier SAS, Paris, tous droits réservés), Oto-rhino-laryngologie, 20-695-A-10, 1996, 6 p.

Bibliografía

[1] Bootz F, Lenz M. Die computertomographische Darstellung der Laryngozele. *HNO* 1990 ; 38 : 220-225

[2] Celin SE, Johnson J, Curtin H, Barnes L. The association of laryngoceles with squamous cell carcinoma of the larynx. *Laryngoscope* 1991 ; 101 : 529-535

[3] Chu L, Gussack GS, Orr JB, Hood D. Neonatal laryngoceles, a cause for airway obstruction. *Arch Otolaryngol Head Neck Surg* 1994 ; 101 : 454-458

[4] De Santo LW. Laryngocele, laryngeal mucocele, large saccules and laryngeal saccular cysts : a development spectrum. *Laryngoscope* 1974 ; 84 : 1291-1296

[5] De Santo LW, Devine KD. Cysts of the larynx : classification. *Laryngoscope* 1970 ; 80 : 145-176

[6] Delahunty JE, Cherry J. The laryngeal saccule. *J Laryngol Otol* 1969 ; 83 : 803-815

[7] Downing GJ, Hayen LK, Kilbride HW. Acquired subglottic cysts in the low-birth-weight infant. *Am J Dis Child* 1993 ; 147 : 971-974

[8] Griffin JL, Ramadan HH, Wetmore SJ. Laryngocele : a cause of stridor and airway obstruction. *Otolaryngol Head Neck Surg* 1993 ; 108 : 760-762

[9] Henderson LT, Denneny JC, Teichgraeber J. Airway obstructing epiglottic cyst. *Ann Otol Rhinol Laryngol* 1985 ; 94 : 473-476

[10] Holinger LD, Barnes DR, Smid LJ, Holinger PH. Laryngocele and saccular cysts. *Ann Otol* 1978 ; 87 : 675-685

[11] John W, Cavo JR, Lee JC. Laryngocele after childbirth. *Otolaryngol Head Neck Surg* 1993 ; 109 : 766-768

[12] Mazauric FX, Reingold C, Pignal JL. A propos des laryngocèles. *J Fr ORL* 1976 ; 25 (n°8)

[13] Mitchell DB, Irwin BC. Cysts of the infant larynx.*J Laryngol Otol* 1987 ; 101 : 833-837

[14] Multinovic Z, Vasiljevic J. Contribution to the understanding of the etiology of the vocal fold cysts. *Laryngoscope* 1992 ; 102 : 568-571

[15] Murphy DP, Gupta AC. An uncommoc cause of death from upper respiratory tract obstruction. *Papua New Guinea Med J* 1990 ; 3 : 241-245

[16] Smith JD, Cotton R. Subglottic cysts in the premature infant. *Arch Otolaryngol Head Neck Surg* 1990 ; 116 : 479-482

[17] Swartz JD, D'angelo AJ. The laryngeal mucocele : imaging a rare lesion. *Clin Imaging* 1990 ; 14 : 110-115

[18] Ward RF, Jones J. Surgical management of congenital saccular cysts of the larynx. *Ann Otol Rhinol Laryngol* 1995 ; 104 : 707-710

[19] Witzig E, Cornut G. Le kyste muqueux par rétention de la corde vocale. *Méd Hyg* 1984 ; 42 : 3450-3456

[20] Witzig E, Cornut G. Etude anatomo-clinique et traitement du kyste épidermoïde et du sulcus de la corde vocale, à propos de 157 cas. *Cah'ORL* 1983 ; XVIII : 766-778

[21] Zebro T. Sudden death due to a laryngeal cyst. *J Forensic Sci Soc* 1991 ; 31 : 473-476